

THYMOMES : ANATOMIE PATHOLOGIQUE

R.Baba-Ahmed S.Haddam B.Latrèche F.Belharrat S.Bennoui (1)

A.Fissah S.Makhloufi S.Taright R.Amrane (2)

(1)Service d Anatomie Pathologique Hôpital M.Lamine-Débaghine

CHU Bab-El-Oued Alger

(2)Service de pneumologie Hôpital M.Lamine Débaghine

CHU Bab-El-Oued Alger

Pathologie du thymus

- Requiert une expertise et une corrélation clinico-radiologique
- Chirurgiens , radiologues et pathologistes conscients de la difficulté du diagnostic
- Pathologie rare

Que veut dire rare ?

peu fréquent... peu commun...

peu nombreux ... extraordinaire

Biopsie trans-pariétale

Pathologie du médiastin : variétés
histologiques multiples

Biopsies de petite taille

Artéfacts d'écrasement

Tumeurs pouvant être indifférenciées

Impact thérapeutique

Rôle de l'examen biopsique extemporané

1.confirme la représentativité du
prélèvement

2.permet d avoir une idée sur le
diagnostic si le tissu est représentatif:

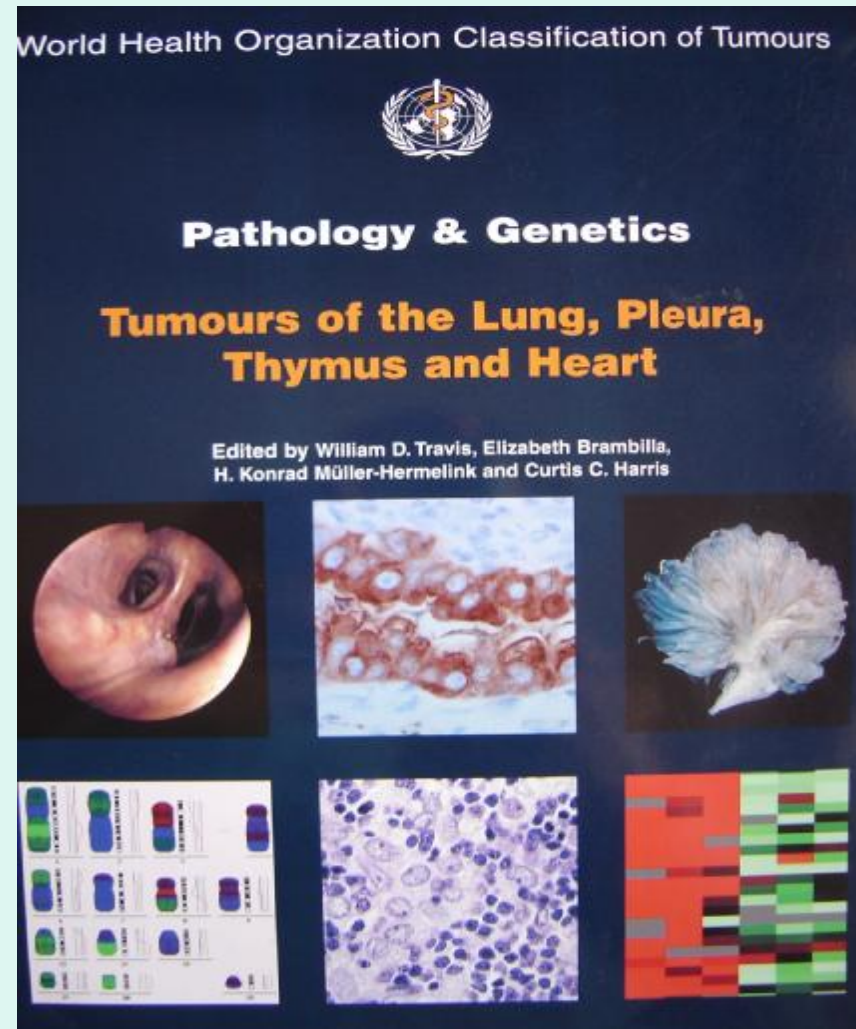
Juttner et coll 37% diagnostic posé

35% diagnostic différé

28% diagnostic incorrect

Classification OMS 2004

- Thymome
- Carcinome thymique
- Tumeurs neuro-endocrines
- Tumeurs germinales
- Lymphomes
- Tumeurs germinales
- Lymphomes
- Tumeurs mésoenchymateuses
- Métastases
- Tumeurs inclassées



Thymomes

- Thymome type A
- Thymome type AB
- Thymome type B1
- Thymome type B2
- Thymome type B3
- Thymome micronodulaire
- Thymome métaplasique
- Thymome microscopique

Thymome : macroscopie

Tumeur encapsulée

circonscrite

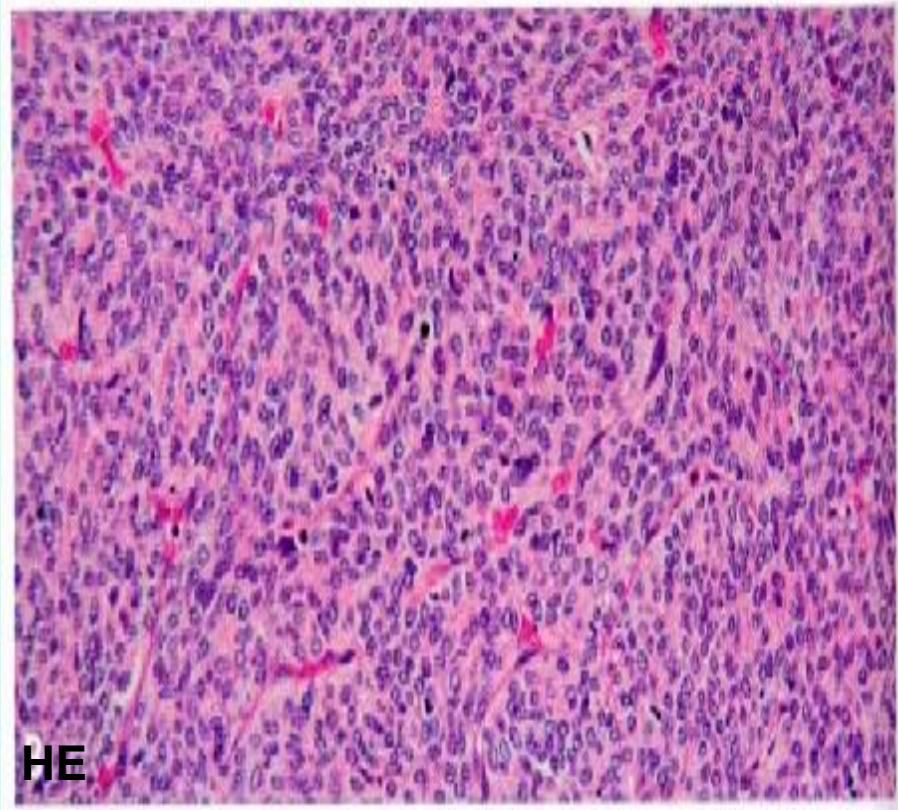
lobulée

de quelques mm à 30 cm

Thymome invasif: envahit la plèvre , le poumon , les structures de voisinage

Thymome : morphologie

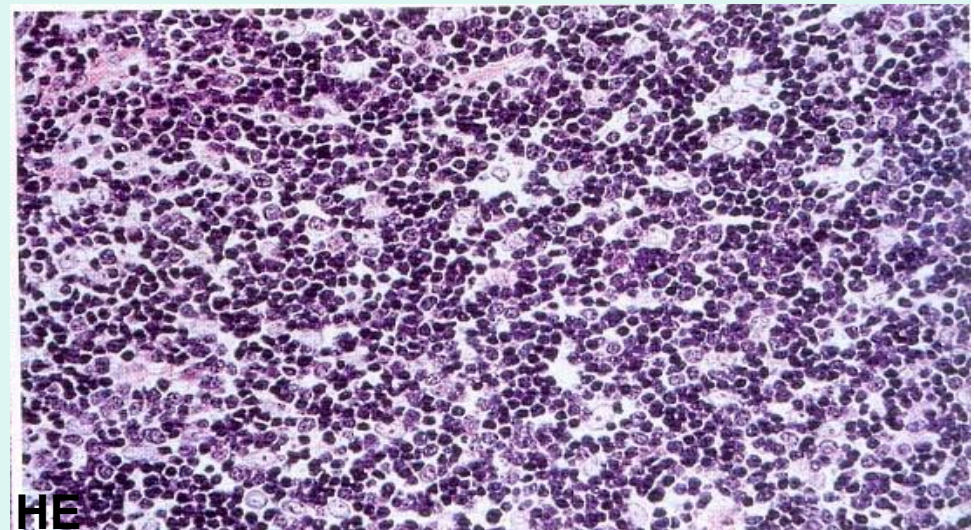
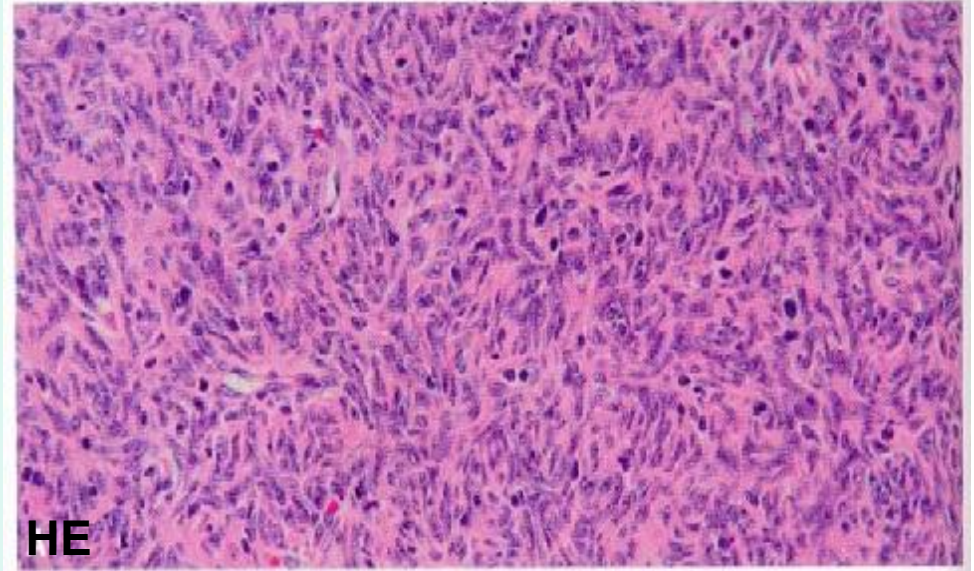
- Cellules épithéliales et lymphocytes T
- Cellules polygonales fusiformes , mixtes , aspect storiforme , espaces périvasculaires , rosettes , pseudo-glandes microkystes



Thymome

- Thymome à prédominance épithéliale ou lymphocytaire : 2/3 cellules

Thymome
prédominance
épithéliale :
diagnostic
différentiel avec un
carcinome thymique

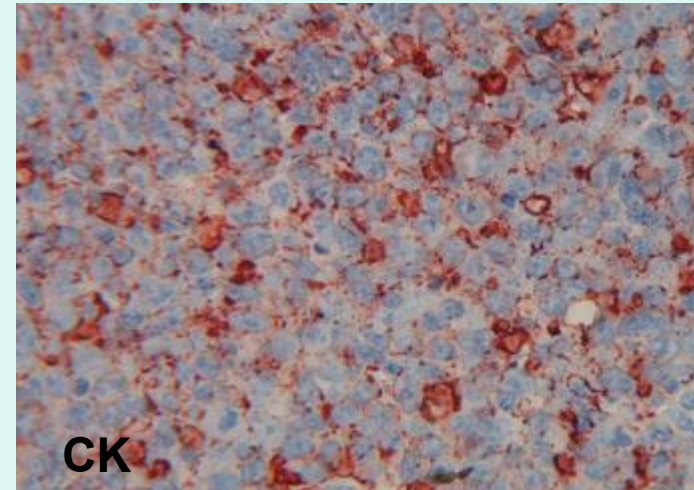


Thymome : Immuno-histochimie

- Cellules épithéliales

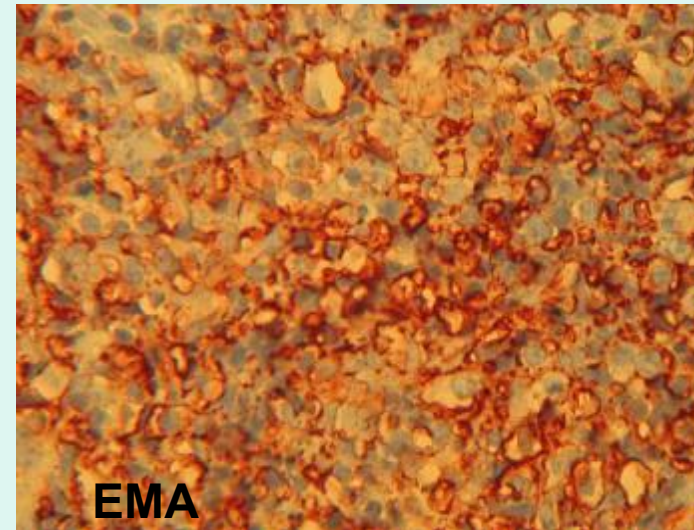
EMA

Cytokératine



- Lymphocytes LCA

CD1 CD3



CONCLUSION

- THYMOME : variétés morphologiques
immuno-histochimie

Pronostic degré d envahissement

Diagnostic sur biopsie :

cytologie d'apposition

examen extemporané

prélèvement représentatif

expertise

Pathologie du thymus rare